
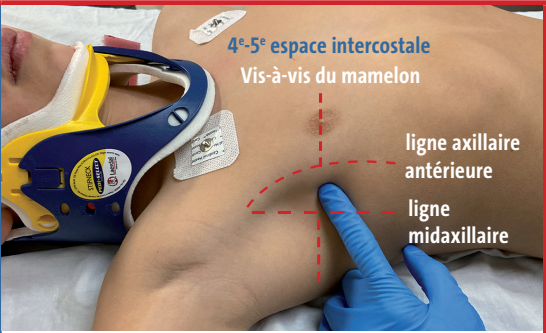

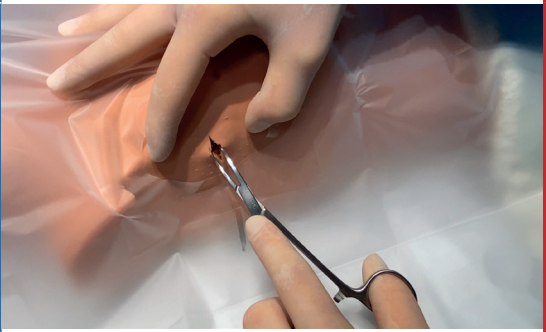




# THORACOSTOMIE DIGITALE

## Procédure

<b>1</b> 	<b>2</b> 
<p>› <b>POSITIONNER</b> le patient avec le bras au-dessus de la tête.</p>	<p>› <b>IDENTIFIER</b> le site d'incision au 4<sup>e</sup> ou 5<sup>e</sup> espace intercostale entre les lignes midaxillaire et antérieure, soit vis-à-vis le mamelon.</p>
<b>3</b> 	<b>4</b> 
<p>› Faire une <b>INCISION</b> de 2-3 cm au-dessus de la côte.</p>	<p>› <b>DISSÉQUER</b> les tissus adipeux sous-cutanés et les muscles intercostaux avec l'hémostat en restant bien au-dessus de la côte.</p>
<b>5</b> 	<b>6</b> 
<p>› <b>PERCER</b> la plèvre avec la pointe de l'hémostat fermée. Ensuite, bien <b>ÉCARTER</b> en retirant l'hémostat. (Astuce: tenir la pince près de l'extrémité distale afin d'éviter d'insérer trop profondément).</p>	<p>› <b>INSÉRER</b> et <b>TOURNER</b> l'index pour décompresser l'espace pleural et ainsi éliminer les adhérences/caillots. › <b>RÉPÉTER</b> le balayage au besoin.</p>

**INSÉRER** un drain thoracique dès que la situation clinique le permet (voir cette fiche).

# THORACOSTOMIE DIGITALE

Vidéo  
démonstrative



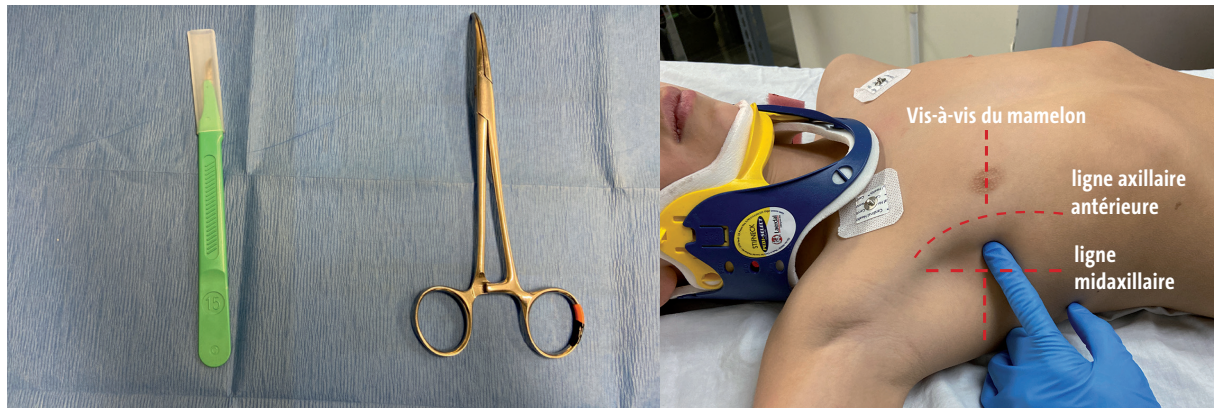## Indication

- › Pneumothorax sous-tension
- › Hémothorax sous-tension
- › Arrêt cardiaque traumatique

## Précaution

- › Appliquer les mesures de stérilité et procurer l'analgésie/sédation adéquate selon le contexte clinique

## Équipement (chariots jaunes de procédures médicales)



**BISTOURI N° 15**  
1<sup>er</sup> tiroir

**PINCE HÉMOSTAT**  
**COURBÉE**  
5<sup>e</sup> tiroir dans le  
plateau drain  
thoracique

**REPÈRE ANATOMIQUE:**  
4-5<sup>e</sup> espace intercostale

